Über

vordere und hintere Synechien der Iris

bedingt durch Entwickelungsstörungen.

Inaugural-Dissertation

zur

Erlangung der Doktorwürde

der

Medizinischen Fakultät der Universität zu Rostock

ACAD.
LUDLBAT.
BIBL.

vorgelegt

von

Fritz Nieder

Medizinalpraktikant aus **Tegel.**

Mit einer Tafel in Farbendruck.

Rostock.

Rats- und Universitäts-Buchdruckerei von Adlers Erben, G. m. b. H.

1909.

Gedruckt mit Genehmigung der Medizinischen Fakultät
zu Rostock.

Referent: Professor Dr. Peters.

Meiner lieben Braut

gewidmet.

Digitized by the Internet Archive
in 2026

https://archive.org/details/IA41551502_0031

Wohl auf keinem Gebiete der Augenheilkunde hat sich in den letzten Jahren ein solcher Umschwung vollzogen, wie auf dem der Mißbildungen des Auges; und wer sich über den Entwickelungsgang dieser neuen Lehre informieren will, möge einmal die Darstellung, welche von Hippel im Jahre 1899 in der ersten Auflage des Handbuches von Graefe-Saemisch geliefert hat, mit der Bearbeitung der Mißbildungen des Auges durch denselben Autor vergleichen, welche kürzlich in dem Handbuche von Schwalbe „Über die Morphologie der Mißbildungen des Menschen und der Tiere“ erschienen ist. Nicht nur der Überblick über das gesamte Gebiet, sondern die eigenen Arbeiten von Hippels lehren auf das Unzweideutigste, daß die alte Lehre, wonach zur Entstehung einer Reihe von Mißbildungen, Krankheiten oder entzündliche Veränderungen in Betracht kommen, gänzlich zurückgedrängt worden ist. Schon im vergangenen Jahre konnte Peters in seiner Monographie über „Die angeborenen Fehler und Erkrankungen des Auges“ darauf hinweisen, daß es nur noch drei Gebiete aus der Gesamtheit der Mißbildungen gäbe, bei denen man überhaupt noch über die Mitwirkung entzündlicher Vorgänge diskutiere. Das eine sei die Hetero-

chromie, von der man zweifelhaft sein könne, ob sie überhaupt im foetalen Leben schon vorkomme; das zweite beträfe die familiäre Optikusatrophie, bei der nach dem heutigen Stande der Vererbungstheorie entzündliche Veränderungen wohl auszuschließen sind; das dritte seien die angeborenen Hornhauttrübungen.

Während früher durch von Hippel[1]) die Bezeichnung des ulcus corneae internum eingeführt und die meisten angeborenen Hornhauttrübungen auf Entzündungsursachen zurückgeführt wurden, hat zuerst Peters[2]) an der Hand eines anatomisch untersuchten Falles den Nachweis geliefert, daß bei der Genese angeborener Hornhauttrübungen entwicklungsgeschichtliche Störungen und nicht Entzündungen die Hauptrolle spielen. Der erste von Peters bearbeitete Fall, der aus dem Jahre 1906 stammt, betraf ein Kind, welches mit doppelseitiger zentraler Hornhauttrübung zur Welt kam und nach einigen Monaten starb. Bei der anatomischen Untersuchung der beiden Augen fand sich nun eine Defektbildung der hinteren Hornhautschichten inkl. der Descemetschen Membran und ihres Endothels. Die Grenzen dieser Defektbildung wurden bezeichnet von einer fast vollständigen ringförmigen Synechie, welche aus dem sehr stark aufgelockerten vorderen Irisgewebe gebildet wurde, während der Sphinkterteil frei in die vordere Kammer hineinragte. An einer Seite des einen Auges war der Sphinkter sehr stark ausgeprägt, in die bogenförmige Synechie einbezogen und augenscheinlich stark aktiv gewuchert. An der Hornhauthinterfläche hatte sich

ein Gewebe gebildet, welches sehr feinfaserig war, deutliche Kerne enthielt und dieselbe Färbung annahm, wie einzelne Ausläufer des Irisgewebes. An der Grenze des Defektes der Descemetschen Membran waren die Hornhautlamellen auf dem Durchschnitt schleifenförmig umgebogen, als ob hier ein mechanisches Wachstumshindernis bestanden hätte.

Peters deutete den Fall dahin, daß durch einen zu langen Kontakt von Linse und Hornhauthinterwand die normale Differenzierung in Hornhautgrundsubstanz und Pupillarmembran nicht zustande gekommen sei. Vielleicht noch vor dem Nachhintentreten der Linse sei dann aus dem Irisgewebe ein feinfaseriges Gewebe herausgesproßt zum Zwecke der teilweisen Deckung des Defektes, und sowohl dieses Gewebe wie das Wachstum des Sphinkters sei wohl als das Resultat einer Reizwirkung auf das in dem Winkel zwischen Hornhauthinterfläche und Linsenvorderfläche vordringende mesodermale Irisgewebe zu betrachten.

Die Annahme, daß es sich hier um eine Entwickelungsstörung handeln müsse, gründete Peters vor allen Dingen auf die beiderseits symmetrische Lage des Defektes, auf das Fehlen jeglicher Entzündungserscheinungen und auf die Tatsache der Erblichkeit vieler angeborener Hornhauttrübungen. Peters glaubte seinen Befunden aus dem Grunde eine allgemeine Bedeutung zuerkennen zu müssen, weil er auch in einem früher von Hippel[3]) und den andern anatomisch untersuchten Fällen von Terrien[4]) und Tepljaschin[5]) ganz ähnliche Veränderungen konstatieren konnte,

deren Entstehung durch Entzündung ihm mehr als zweifelhaft erschien.

Gegen diese von Peters gegebene Deutung, daß der zu lange Kontakt von Hornhaut und Linse Ursache der Defektbildung sein könne, erhoben zunächst Seefelder und Wolfrum[6]) Einspruch, weil in einem von ihnen untersuchten Fall von Lentiglobus anterior eine Defektbildung der Descemetschen Membran vermißt wurde. Diese Anschauung ist, wie Peters später betonte, durchaus nicht imstande, die von ihm gegebene Erklärung unmöglich zu machen. Denn außer dem Druck der Linsenvorderfläche könnte auch noch der Druck des Amnion in Frage kommen. Ganz besonders aber war es von Hippel[7]), der nach dem Erscheinen der Peters'schen Arbeit gegen die hier gegebenen Erklärungen lebhaft polemisierte und zu dem Schlusse gelangte, daß es sich bei diesen Veränderungen viel eher um das Resultat einer in den letzten Schwangerschaftswochen aufgetretenen Entzündung handle. Weder die aktive Beteiligung des Sphinkter Iridis an der Synechienbildung, noch die des Irisgewebes an der Deckung des Hornhautdefektes will er gelten lassen; letzteres Gewebe erklärt er als nekrotische Überbleibsel einer Entzündung, obwohl sonst irgend welche Spuren davon fehlten. Er führt eine ganze Reihe von Schwierigkeiten an, welche sich den von Peters gegebenen entwickelungsgeschichtlichen Erklärungen entgegen stellten.

Nachdem jedoch Peters[8]) durch einen glücklichen Zufall in den Besitz eines weiteren Augenpaares gelangt

war, vermochte dieser Autor seine Behauptung, daß es sich bei der angeborenen Defektbildung der zentralen hinteren Hornhautschichten und der Descemetschen Membran um eine Entwickelungsstörung handelte, mit gewichtigen Gründen zu unterstützen.

Es handelte sich in diesem Falle um eine zentrale Defektbildung der Descemetschen Membran bei einem neugeborenen Kinde, bei welchem die Linse der Hornhaut nach anlag, keine Entzündungserscheinungen, wohl aber aktives Vorsprossen des Irisgewebes zwischen Hornhaut und Linse zu konstatieren waren, sodaß die Analogie mit den früheren von Peters gegebenen Fällen eine sehr weitgehende war. Auf dem anderen Auge fand sich eine Staphylombildung, welche Peters für diesen und für andere in der Literatur mitgeteilten Fälle von erblicher Staphylombildung auf eine Ruptur der im Zentrum verdünnten Hornhaut mit nachfolgenden Entzündungs- oder Infektions-Erscheinungen zurückführt. Sehen wir von dieser Seite der Frage ab, wie die einzelnen Staphylombildungen zu erklären sind, so ist diese zweite Arbeit von Peters sicherlich geeignet, seinen bereits früher ausgesprochenen Anschauungen eine feste Stütze zu geben. Deshalb muß auch hier an dieser Stelle nochmal ausdrücklich hervorgehoben werden, daß, wenn auch die Erklärungsversuche von Peters in mancher Hinsicht noch zu Widersprüchen Veranlassung geben können, darin keine Widerlegung der von ihm zuerst festbegründeten Anschauung gefunden werden kann, daß die angeborene Defektbildung der Hornhauthinterfläche und der Descemetschen

Membran eine typische Mißbildung darstellt und daß wir sie für den größten Teil der angeborenen zentralen Hornhauttrübungen verantwortlich machen müssen. Gibt es doch auch andere Mißbildungen, die als solche allgemein anerkannt sind, wo wir nur etwas über die formale, nicht aber über die kausale Genese auszusagen vermögen, ohne daß wir den Störungen den Charakter der Mißbildungen bestreiten.

Es bedeutet daher sicherlich eine prinzipielle Anerkennung des Peters'schen Standpunktes, wenn neuerdings Seefelder[9]) in einer Arbeit über „Aniridie als eine Entwickelungshemmung der Retina" die aktive Beteiligung des Sphinkter Iridis ohne Mitwirkung einer Entzündung als Tatsache hinstellt, und derselbe Eindruck wird erweckt, wenn man die soeben erschienene Bearbeitung der Mißbildungen des Auges durch von Hippel in dem Handbuche von Schwalbe über „die Morphologie der Mißbildung des Menschen und der Tiere" durchmustert. Bei der Besprechung der angeborenen Hornhauttrübungen hebt von Hippel die wichtigsten Tatsachen hervor, die zugunsten von Entwickelungsstörungen sprechen: Vererbung, Zusammenvorkommen mit anderen Mißbildungen wie das Embryotoxon, die Defektbildung des Schlemmschen Kanals, und betont schließlich, daß der Streit, ob es sich um eine Entwickelungsstörung oder um ein ulcus corneae internum auf entzündlicher Basis handelte, noch nicht für völlig entschieden hält. Er hebt hervor, daß er die von Peters gegebene Erklärung der formalen Genese nicht für verwendbar halte; wenn es

aber eine Mißbildung sei, dann können wir die formale Genese überhaupt nicht erklären, während die Entzündung eine sekundäre Erscheinung sei; aber auch wenn man eine Erkrankung annähme, könne man über das Wesen derselben nichts aussagen.

Das bedeutet gleichfalls eine wesentliche Änderung des Standpunktes, welchen von Hippel gegenüber den Peters'schen Anschauungen noch im Jahre 1906 vertrat, und es läßt sich wohl schon heute mit Sicherheit sagen, daß eine Entzündung bei diesen Dingen, wenn überhaupt, höchstens eine ganz sekundäre Rolle spielt. Damit wäre die in Rede stehende Hornhautveränderung in die Kategorie der typischen Mißbildungen zu verweisen, deren Bild vielleicht im Einzelfalle einmal sich mit den Erscheinungen der Entzündung kombinieren kann. Man sagt daher wohl nicht zuviel, daß, wenn von Hippel sich auch vorläufig noch nicht gänzlich von der von ihm inaugurierten Lehre vom ulcus corneae internum zu trennen vermag, doch durch die Arbeiten von Peters die Lehre von den angeborenen Hornhauttrübungen eine Klärung dahin erfahren hat, daß eine entzündliche Entstehung nur für Ausnahmefälle in Frage kommen dürfte. Weist doch vor allem die Tatsache der nicht seltenen Vererbbarkeit angeborener Hornhauttrübungen darauf hin, daß es sich in diesen Fällen nicht um eine Erkrankung im engeren Sinne handeln kann.

Es dürfte daher gerechtfertigt erscheinen, mit Rücksicht auf die anatomischen Nebenbefunde der Peters'schen Fälle noch einmal der Frage näher zu

treten, ob und wie weit sie geeignet sind, auch noch für andere Fälle eine befriedigende Erklärung abzugeben, welche viele Autoren immer noch als das Produkt einer angeborenen Entzündung zu betrachten gewöhnt sind; ich meine hier in erster Linie die vorderen Synechien mit und ohne Perforation; die abnormen fadenähnlichen und pigmentierten Gebilde in der vorderen Kammer und breite zapfenartige Membranen aus dem kleinen Iriskreise, die in Form hinterer Synechien auf der vorderen Linsenkapsel inserieren und das Verhältnis dieser klinischen Erscheinungsformen zu der Lehre von der persistierenden Pupillarmenbran.

Was zunächst die Möglichkeit betrifft, daß eine Pupillarmembran in eine Perforationsöffnung der Cornea einheilt, so ist in dieser Hinsicht nur als ziemlich sicher bewiesen anzusehen der Fall von Wintersteiner[10]), wo die durch Blennorrhoe erfolgte Perforation der Hornhaut und später die Einheilung der Pupillarmembranreste an die hintere Hornhautfläche beobachtet wurde. Eine derartige Beobachtung muß als eine Conincidenz angesehen werden und entbehrt für die uns beschäftigende Frage jeder Bedeutung. In den Fällen, wo ein angeborenes Leukoma adhaerens beobachtet wurde, muß man, wenn auch die Möglichkeit einer entzündlichen Entstehung für den Einzelfall nicht geleugnet werden soll, dennoch betonen, daß zwischen dem angeborenen Leukoma adhaerens und der angeborenen Staphylombildung ein prinzipieller Unterschied nicht besteht. Wenn daher auch bisher, wie auch von Hippel anerkannt und von Peters

neuerdings wieder besonders hervorgehoben wurde, bisher kein Fall bekannt ist, bei dem ein angeborenes ulcus corneae der Hornhautvorderfläche ektogenen Ursprunges beobachtet wurde, so kann für die Enstehung eines Leukoma adhaerens congenitum nur die Möglichkeit einer endogenen Entzündung oder eine Entwickelungsstörung in Frage kommen. Da die endogen ausgelöste Entzündung, abgesehen von der Syphilis, nach den Ausführungen von Peters als ein sehr seltenes Vorkommnis angesehen werden muß, das mit der Häufigkeit der angeborenen Hornhauttrübungen lebhaft kontrastiert, andererseits berücksichtigt werden muß, daß die angeborenen Hornhauttrübungen oft erblich und mit anderen Mißbildungen des Auges zusammen beobachtet werden, so liegen Gründe genug vor, um mit der Annahme der entzündlichen Entstehung eines Leukoma adhaerens sehr vorsichtig zu sein. Mit Recht macht z. B. Gesang[11]) darauf aufmerksam, daß das frühere Material in dieser Hinsicht nicht völlig einwandfrei zur Stütze einer stattgehabten Perforation verwendet wurde, indem man da, wo ein vom kleinen Iriskreise ausgehendes Stück Irisgewebe in einer weißlichen Hornhauttrübung inserierte, diese ohne weiteres als Perforationsnarbe deutete. Das ist schon aus dem Grunde nicht zulässig, weil man dann in den Fällen, wo multiple derartige Adhärenzen in Hornhauttrübungen vorliegen, ebensoviele Perforationsöffnungen annehmen müßte.

In dieser Hinsicht ist sehr lehrreich der Fall P. (Krankengeschichte 1903), der vor einigen Jahren in

der hiesigen Klinik beobachtet wurde. Es handelte sich um den 35jährigen Hausdiener P., der wegen einer seit 2 Tagen am rechten Auge aufgetretenen Rötung — einer ganz harmlosen subkonjunktivalen Ekchymose — die Klinik aufsucht. Das rechte Auge soll von jeher sehr schlecht gewesen sein; einer Entzündung weiß sich Pat. nicht zu erinnern.

Befund (s. Fig. 1): Beiderseits leichter Nystagmus nach links oben in einzelnen Zuckungen; das rechte Auge steht in mittlerer Divergenzstellung. Beiderseits finden sich einzelne pervers stehende Cilien am oberen Lidrande. Das linke Auge ist astigmatisch und erscheint im übrigen normal. Das rechte Auge zeigt außerdem folgende Veränderungen. Die Hornhaut ist erheblich kleiner als links und erscheint etwas queroval. Die Pupille im horizontalen Meridial etwas nach außen verlagert, die Beweglichkeit nicht gestört; Synechien sind nicht nachweisbar. Die Hornhautperipherie ist vollkommen klar; im äußeren Abschnitt zeigt sich konzentrisch mit dem Pupillarrande verlaufend, $2^1/_2$ mm vom Limbus entfernt und vom Pupillarrande etwas schräg nach unten auslaufend, eine ca. $^1/_2$ mm breite, weißliche Trübung, die den hinteren Schichten angehört. Sie setzt sich aus einzelnen rundlichen Herden zusammen, deren jeder der Ansatzpunkt eines Stückes des Irisgewebes ist. Diese bogenförmigen Streifen sind nach innen begrenzt von einer Zone feinster Beschläge, die zum Teil braun, zum Teil grau gefärbt sind. Diese Beschläge berühren ohne scharfe Grenze das Pupillarzentrum, welches ziemlich klar

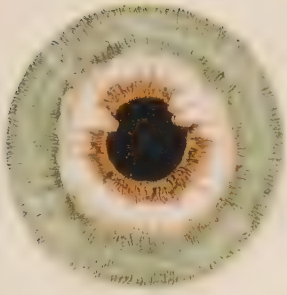

Figur 2.

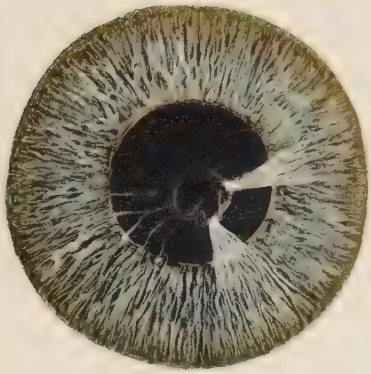

Figur 3.

Figur 1.

erscheint. Denkt man sich den von stärkerer Trübung unten außen gebildeten Bogen zu einem Kreise vervollständigt, so entspricht der übrige Teil seiner Peripherie einer weißlichen, hauchigen Trübung der Hornhauthinterwand, der nach oben und innen eine fast stecknadelgroße, in die vordere Kammer ragende Auflagerung aufsitzt. Diese ist im Zentrum grau, an der Basis bläulich gefärbt und entspricht genau dem kleinen Kreis der Iris und speziell einem von hier frei in die vordere Kammer ca. $1^1/_2$ mm weit hineinragenden braunen Faden, der augenscheinlich hier früher nach vorne inserierte. Das Irisstroma ist in der Tiefe von grünlich grauer Farbe; bis zum sogenannten kleinen Kreise erscheint ihr ein System von dicken Balken aufgelagert, die eine bräunliche Farbe besitzen. Dem oben erwähnten weißlichen Bogen im unteren inneren Teile der Hornhauthinterfläche entspricht eine Anhäufung dieser verdickten Balken nach vorne hin, sodaß hier eine ganz schmale vordere Kammer vorhanden ist, die durch einzelne Spalten mit der dahinter liegenden, eigentlichen vorderen Kammer kommuniziert. Von dem etwas über die Medianlinie hinausragenden Grenzpunkt verläuft eine Art Falte zu den hier an normaler Stelle liegenden Irisbalken, sodaß dadurch der Eindruck einer partiellen Duplikatur der Iris nur verstärkt wird. Die vordere Linsenkapsel zeigt in der leicht nach außen verlagerten Pupille feinste graue Auflagerungen von unregelmäßiger Begrenzung nach der Mitte hin. Diese selbst sowie die übrigen Teile der Pupille erscheinen

klar. Nach Scopolamineinträufelung zeigt sich, daß die Iris sich nach allen Seiten gut retrahiert, und daß der innere Teil der Iris breiter ist als der äußere.

Epikrise.

Wir haben es zu tun mit einem deutlich ausgeprägten Mikrophthalmus, bei dem die Divergenzstellung nicht weiter auffallend erscheint. Auch in diesem Falle spricht, abgesehen von der gänzlich ergebnislosen Anamnese, alles gegen eine Entzündung. Wollte man für die multiplen vordern Synechien etwa eine Perforation verantwortlich machen, so müßten wir bei den zahlreichen, deutlich voneinander getrennten Anheftungsstellen der Iris, mehrfache Perforationen annehmen. Hiergegen spricht aber vor allem das vollkommene Intaktsein der vorderen Hornhautpartien. Wollte man aber annehmen, daß eine Erkrankung der tieferen Hornhautschichten zu einer Verlötung der entzündlich stark verdickten und dadurch an die Hinterwand der Hornhaut gepreßten Iris geführt hätte, so hätte derselbe entzündliche Prozeß zu einer Verklebung der vorderen Linsenfläche mit der hinteren Irisfläche führen müssen. Denn die Veränderungen sind viel zu ausgedehnt und viel zu stark entwickelt, als daß sie nicht gleichzeitig zur Bildung hinterer Synechien Veranlassung hätten geben müssen.

Die Deutung dieses Falles als Entwickelungsstörung ist dagegen durchaus einfach und plausibel, indem sowohl an der Hornhauthinterfläche, als an der Linsenvorderfläche Spuren des einstigen Kontaktes

aufzufinden sind. Die zeltartig ausgezogenen Synechien wurden nur von dem vorderen Teile des Irisstroma gebildet, während die ganze pigmentierte Schicht sich an normaler Stelle befand. Dieser Umstand ist auch geeignet, die Annahme von der Hand zu weisen, daß es sich um vordere, auf entzündlichem Wege entstandene Synechien handelt, weil dann das entzündlich veränderte Irisgewebe dabei in toto nach vorne gezogen worden wäre. Daß es sich um eine nachträglich erfolgte Abreißung der Iris von der Hornhaut handelte, geht unter anderem auch daraus hervor, daß an einer Stelle einer zapfenförmigen Verdickung der Hornhauthinterfläche ein senkrecht auf diese zustrebender Faden von Irisgewebe entsprach. So stellt dieser Fall wohl ungezwungen eine partielle Entwickelung desjenigen Zustandes dar, der in dem von Peters anatomisch untersuchten und 1906 veröffentlichten Fall vollständig ausgeprägt in Gestalt vollständiger ringförmiger Synechien vorhanden war. Der Umstand, daß diese zeltartig ausgezogenen vorderen Synechien dem vorderen Irisblatte entstammten und mit ihrer Basis ungefähr dem kleinen Iriskreise entsprachen, mahnt dazu, da, wo nur eine einzige derartige Adhärenz ist, nicht ohne weiteres eine an der Hornhaut adhärente Pupillarmembran anzunehmen. Hier wie dort gibt vielmehr der anatomische Befund in den schon erwähnten Fällen von Peters eine einwandfreie Erklärung, und ganz besonders ist der kürzlich publizierte Fall von Peters geeignet, derartige Befunde als einfache Entwickelungsstörungen ohne

Mitwirkung entzündlicher Vorgänge zu deuten. Dann wäre aus der Gegend des kleinen Iriskreises Irisgewebe aktiv in den Raum zwischen Hornhauthinterfläche und Linsenvorderfläche hineingewuchert und an der Grenze des hinteren Hornhautdefektes adhärent geworden. Es läßt sich so verstehen, daß die Iris mit der Linse später an ihre normale Stelle nach hinten treten konnte, ohne daß diese vorderen Synechien zerrissen, weil zu ihrer Bildung weit mehr Irisgewebe zur Verfügung stand, als wenn eine entzündlich bedingte Adhärenz des vorderen Irisblattes bestanden hätte.

Wir haben es demnach mit einer Entwickelungsstörung zu tun, welche man als Folge und Teilerscheinung des kongenitalen Defektes der Descemetschen Membran anzusehen hat.

Die gleiche Erklärung wird man selbstverständlich auch überall da zugrunde legen müssen, wo eine vorausgegangene Perforation anamnestisch nicht nachzuweisen oder unwahrscheinlich ist, und frühere Autoren die Anheftung der Pupillarmembran an die Hornhauthinterfläche einer Entwickelungsstörung zur Last legten, die durch mangelhafte Differenzierung des Mesoderms in Hornhautgrundsubstanz und Pupillarmembran erklärt wurde. Die Mehrzahl der publizierten Fälle von Membrana pupillaris adhaerens gehen mit mehr oder weniger ausgedehnten Trübungen der Hornhauthinterfläche einher; und deshalb ist es mehr als wahrscheinlich, daß auch hier eine kongenitale Defektbildung der Descemetschen Membran vorgelegen hat, mit welcher die früheren Autoren nicht

rechnen konnten. Der Befund des aktiv gewucherten Irisgewebes inkl. des Sphinkters erklärt auch diese Fälle ungezwungen als Folgen der an der Grenze der Defektbildung bestehenden Adhärenzen und deren späterem Ausgezogensein, sobald die Linse nach hinten tritt. Legen wir die anatomischen Befunde von Peters zugrunde, so ist es selbstverständlich, daß diese Bildung von Adhärenzen an der Hornhauthinterfläche sich auf feinste pigmentierte und unpigmentierte Fäden beschränken kann, oder daß der Kontakt des aus dem kleinen Iriskreise vorspringenden Teiles des vorderen Irisblattes an der Hornhauthinterfläche nicht mehr erkennbar ist. Es erklären sich daraus, wie auch von Peters hervorgehoben wurde, auch die Fälle von frei in der vorderen Kammer schwebenden oder losgelösten Pigmentklümpchen von Apetz[12]) und zur Nedden[13]), ferner die Pigmentierung der Hornhauthinterfläche, wie sie von Krukenberg[14]), Stock[15]) und anderen beschrieben wurden.

Wie Peters bereits in seiner oben erwähnten Monographie über „Die angeborenen Fehler und Erkrankungen des Auges“ hervorhebt, läßt sich auf dieselbe Art auch ein neuerdings von Fleischer[16]) mitgeteilter Fall erklären, indem es sich um eine geringere Entwickelung desjenigen Zustandes handelte, der in Form einer ringförmigen vorderen Synechie in dem ersten Falle von Peters zu Tage trat.

Der Fall von Fleischer betraf einen 68jährigen alten Mann, der eigenartige Veränderungen beider Irides hatte. Es war nämlich der kleine Iriskreis in

abnorm starker Weise ausgebildet, sodaß er sich wallartig senkrecht aus der Iris abhob. Die Basis dieses Walles war nicht in ihrer ganzen Breite mit dem darunter liegenden Gewebe verbunden, sondern zeigte starke Lücken, sodaß das nach vorne zu einem Kreis geschlossene Gewebe durch allerdings zahlreiche und dichtstehende Brücken mit dem unterliegenden Gewebe verbunden war. Auf der Linsenkapsel befanden sich reichlich feine braune Pigmentierungen. Das Pupillenspiel war nicht gestört.

Ein ganz analoger Fall wurde vor einigen Jahren an der hiesigen Augenklinik beobachtet. Er betraf eine 52jährige Frau L. (Krankengeschichte 1903), die seit 6 Jahren vollständig taub ist. Die Patientin gibt an, seit der Kindheit schlecht gesehen zu haben und immer kurzsichtig gewesen zu sein. Die Augen seien häufig entzündet gewesen; in letzter Zeit habe das Sehvermögen stark abgenommen.

Befund (s. Fig. 2): Es findet sich beiderseitige, noch eben durchleuchtbare Katarakt, hinter welcher spärliche Glaskörpertrübungen zu erkennen sind. Die Katarakt wurde beiderseits extrahiert, wobei aber wegen starker Veränderungen im Augenhintergrund und der noch zu schildernden Hornhauttrübungen eine befriedigende Sehschärfe nicht erzielt werden konnte. Bei dieser Patientin interessierte der bei der Aufnahme konstatierte Befund im Bereiche des vorderen Augapfelabschnittes. Am linken Auge ist der Hornhautdurchmesser entschieden verkleinert. Die 2 mm weite Pupille ist exzentrisch nach oben innen verlagert. Die Sklera

erscheint nach oben und außen livid durchscheinend; Tension des Bulbus normal. Die Pupillenreaktion erfolgt prompt. Das Irisgewebe erscheint in der Nachbarschaft der Pupille grauverfärbt, verdickt und gelockert in der Form eines grauen Ringes, der bei seitlichem Einblick in die vordere Kammer sich erheblich prominent erweist. Bei Lupenbetrachtung sieht man, daß temporalwärts der Irisrand frei unter dem weißgrauen Ringe hervorragt und keine Abnormitäten zeigt. Die anschließende Prominenz setzt sich zusammen aus einzelnen kugelartigen Erhabenheiten; im ganzen ist die Prominenz an der medialen Seite deutlicher, am stärksten entwickelt nach oben und innen unten. Im inneren Teil ist die Iris am Pupillarrand etwas gewulstet, prominent und mit einem über den freien Pupillarrand hinausragenden und von ihm getrennten weißen Saum mit der vorderen Linsenkapsel verlötet. Oben innen und unten geht von der Höhe der Kuppe des grauen verdickten Ringes bogenförmig ein Zapfen senkrecht in die Tiefe und inseriert mit einem grauweißen exsudatähnlichen Zapfen auf der vorderen Linsenkapsel. Von dem ganzen prominenten Trübungsringe gehen radiär zur Iriswurzel eine große Anzahl feinster grauweißer Streifen aus, welche in ihrer Gesamtheit eine Verdickung des Irisgewebes bedingen, die nach dem Kammerwinkel zu allmählich abnimmt. Hinter diesem den Eindruck einer gelatinösen, gequollenen Masse machenden Verdickungen ist das graue Irisstroma sichtbar, dessen Farbe sich nur an der Basis des Ringes insofern

ändert, als in dem graugefärbten Gewebe glitzernde kristalloide Massen eingelagert sind. Nach Scopolamineinträufelung zeigt sich, daß die Pupille nur mittelweit wird und außer jenem Zapfen keine weitere Synechienbildung besteht. Nunmehr wird es deutlich sichtbar, daß auch die Hornhaut an ihrer Hinterfläche Veränderung zeigt in Form einer schwachen, hauchigen Trübung in der Ausdehnung des erweiterten Pupillargebietes. Eine Zusammensetzung aus einzelnen Fleckchen ist nicht erkennbar, ebensowenig wie eine Pigmentierung.

Am rechten Auge sind die Verhältnisse ganz ähnlich, indem sich die Trübung fast genau in der gleichen Weise vorfindet und nach unten außen von ihr zwei pterygiumartige Zapfen bogenförmig mit grauer, exsudatähnlicher Insertion zur vorderen Linsenkapsel hinziehen. Im Zentrum der Hornhaut findet sich an der Hinterfläche eine stärkere Trübung, welche eine Strecke weit in das Gewebe hineinzieht. Von der Peripherie her ziehen zarte Gefäße in den tieferen Schichten nach dem Hornhautzentrum hin. Nach der, wegen der leichten Reizerscheinungen und der geringen Trübung der Linse vorgenommenen präparatorischen Iridektomie zeigt sich, daß im Colobom eine kleine Pigmentierung stehen geblieben ist. Die frühere Prominenz der Iris hat abgenommen, und es ist auf seiner Höhe eine spaltförmige unregelmäßige Zerklüftung aufgetreten, in deren Tiefe das normale Irisstroma sichtbar ist. Auf der Rückwand der Cornea sind einzelne punktförmige Präzipitate zu erkennen.

Epikrise.

Legen wir uns zunächst die Frage vor, in wie weit in diesem Falle entzündliche Veränderungen an dem Gesamtbilde beteiligt sein können, so ist es bezüglich der tieferen, parenchymatösen Hornhauttrübungen wegen der Gefäßbildung in den tiefen Schichten nicht zu leugnen, daß sich hier entzündliche Veränderungen abgespielt haben können, welche nach Aussage der Pat. früher häufiger vorhanden gewesen seien. Für die Irisveränderungen einen entzündlichen Ursprung anzunehmen liegt dagegen keine Veranlassung vor, weil trotz der zapfenförmig über den Pupillarrand kniefömig in die Tiefe sich erstreckenden synechienartigen Gebilde eine eigentliche Verklebung der Irishinterfläche mit der Linsenkapsel auf beiden Augen nicht vorlag. Eine zu sekundären und noch dazu so auffallenden Gewebsveränderungen führende Iritis hätte aber unzweifelhaft derartige Verklebungen hervorrufen müssen. Es spricht ferner gegen eine entzündliche Entstehung des verdickten Irisrandes der Umstand, daß ein bei der Extraktion gewonnenes Irisstückchen, welches der mikroskopischen Untersuchung unterworfen werden konnte, ein ganz kernarmes, gelockertes Gewebe darstellte, in welchem auch nicht der geringste Hinweis auf frühere Entzündungen zu finden war.

Ganz ungezwungen aber erklärt sich der Fall, wenn wir die von Peters erhobenen anatomischen Befunde die Erklärung zugrunde legen. Nehmen wir an, daß auch hier die Linse in der ersten Zeit ihrer Entwickelung sehr lange der Hornhaut angelegen hat

und erst später nach hinten gerückt ist, so ist es wohl keine gewagte Annahme, daß der prominente Ring früher die Hornhaut berührt hat, aber bei dem Nachhintenrücken der Linse nicht haften geblieben ist. Dabei muß auch mit der Möglichkeit gerechnet werden, daß nachträglich von dem Gewebe an seiner Oberfläche ein Teil der späteren Resorption anheim gefallen ist. Denn wie klinische Beobachtungen z. B. von Hirschberg[17]) lehren, kann z. B. das embryonale Gewebe der Pupillarmembran noch im späteren Leben der Resorption anheim fallen. Für diese Annahme spricht weiterhin der Umstand, daß die Trübung der Hornhauthinterfläche genau dieselbe Ausdehnung aufweist, als der prominente Ring selbst, und es entspricht dieser Fall vollkommen den in meinem ersten Falle (P.) gefundenen Veränderungen insofern, als auch hier früher augenscheinlich eine ringförmige, vordere Synechie bestanden hat welche sich später zum Teil ablöste.

Nach dieser Richtung hin ist der Fall L. ein fast völliges Analogon zu dem von Fleischer mitgeteilten Falle.

Aber dieser Befund ist auch noch in einer anderen Richtung interessant insofern als ein Teil des dieses lockere Gewebe bildenden Faserringes knieförmig umbiegend senkrecht auf der vorderen Linsenfläche inseriert, ohne das Pupillenspiel zu stören. Damit bildet dieser Fall den Übergang zu einer anderen Kategorie von Fällen, welche bisher kaum zu erklären waren oder vielfach als Entzündungsfolgen gedeutet wurden, wie z. B. der Fall Häberlin[18]), wo ein vom kleinen Iriskreise ausgehender breiter Zapfen auf der

vorderen Linsenkapsel inserierte. Dieser Befund wurde von Häberlin auf dem Wege eines Entzündungsreizes erklärt, während von Hippel[19]) in einem ähnlichen Falle eine analoge Störung durch die mangelhafte Differenzierung des Mesoderms in Hornhautgrundsubstanz und Pupillarmembran annahm.

Auch auf diese Fälle läßt sich die Peters'sche Erklärung anwenden, wenn gleichzeitig eine kongenitale Trübung der mittleren hinteren Hornhautpartien mit und ohne Pigmentierung vorliegt. Denn es kann keinen prinzipiellen Unterschied bedeuten, wenn dieses aktive, zapfenförmig über den Sphinkterrand hinübergewucherte Irisgewebe nicht an der Hornhauthinterfläche, sondern an der vorderen Linsenkapsel sich anheftet. In dem Momente, wo die vordere Kammer sich ausbildet, d. h. die Linse nach hinten tritt, wird es sich entscheiden müssen, ob die Adhärenz an der Hornhauthinterfläche bestehen bleibt oder abreißt. Der Widerspruch, den von Hippel gegen diese Deutung, speziell auch seines eigenen Falles erhebt, würde wohl heute etwas weniger sicher ausfallen, wenn man berücksichtigt, daß inzwischen die Anschauungen von Peters mehr an Boden gewonnen haben. Denn es bedeutet keinen prinzipiellen Unterschied, ob die Synechienbildung aus später entstandenem Gewebe oder aus der Hornhautsubstanz selbst entsteht. Daraus resultiert eine Fülle von Variationen, welche schon oft beobachtet sind.

Im folgenden füge ich einen besonders charakteristischen Fall hinzu, der ebenfalls an der hiesigen Augenklinik beobachtet wurde (s. Fig. 3).

Er betrifft einen sieben Jahre alten Knaben M., (Pol. Jour. 1397; 1904), der wegen ekzematöser Bindehautentzündung die Klinik aufsucht. Am linken Auge fällt eine Irisanomalie auf, welche sich bei Lupenbetrachtung folgendermaßen darstellt: Die Iris ist von graublauer Farbe; die Pupille ist um ein geringes enger als die rechte; die Beweglichkeit ungestört. Die Fächerung der Irisvorderfläche ist außerordentlich deutlich; die hellen radiären Fasern des Stromas setzen sich am nasalen Teile an 2 Stellen fort in einen Zapfen, welcher knieförmig umbiegend mit ganz schmaler Basis am Rande einer parazentral gelegenen weißen Scheibe auf der vorderen Linsenkapsel inseriert. Unter diesen beiden Zapfen läßt sich das normale Pupillenspiel ungestört beobachten. Im temporalen Teil setzen sich die Radiärfasern an 5 Stellen in das Pupillargebiet hineinragend fort. Sie biegen sich ebenfalls knieförmig um und inserieren am Rande der oben erwähnten Scheibe; der senkrecht verlaufende Teil dieser Fäden ist so frei, daß die bei der Bewegung des Auges flottierenden Stränge im Pupillargebiet herumzupendeln scheinen. Die Übergangsstelle entspricht genau der der beiden Zapfen, sodaß bei der Vervollständigung des auf diese Weise angedeuteten Ringes daraus das Bild einer trichterförmig nach hinten verzogenen Pupille resultieren würde. Außer diesem aus dem Irisstroma hervorragenden Gebilde finden sich nach unten und nach außen, dem sogenannten kleinen Iriskreise entsprechend, einige arkadenförmig vorspringende Schleifen, die

zwischen benachbarte Radiärfasern bogenförmig ausgespannt sind. Im übrigen läßt sich auch hier unschwer erkennen, daß es sich bei diesen Abnormitäten um ein wirkliches Plus von Gewebe im Irisstroma handelt derart, daß dunkler gefärbte Radiärfasern in der Tiefe sichtbar sind, die von einem heller gefärbten System weißlich gefärbter Bälkchen überlagert sind. An einzelnen Stellen weisen diese Bälkchen starke Zerklüftungen auf, sodaß das darunter liegende Stroma sichtbar wird. Nach dem Limbus zu sind die heller gefärbten radiären Bälkchen deutlich pigmentiert. Der Sphinkterteil der Iris ist etwas heller gefärbt. Die im Pupillargebiet etwas exzentrisch nach innen gelegene rundliche Scheibe ist von grauer Farbe und erscheint stark zerklüftet durch 2 defekte Stellen, deren Ränder, ebenso wie der obere Rand, reichlich pigmentiert erscheint. In diesem Falle fehlte eine Trübung der Hornhautfläche vollständig.

Epikrise.

Auf den ersten Blick dürfte dieser Fall zu deuten sein als ein persistierender Rest einer Pupillarmembran, welcher auf der vorderen Fläche der Iris inseriert. Gegen diese Deutung spricht aber ein gewichtiges Bedenken, nämlich, daß dann nicht einzusehen ist, warum sowohl die von dem kleinen Kreise ausgehenden Stränge, als auch die soliden Zapfen eine knieförmige Umbiegung erleiden. So wenig bestritten werden soll, daß beim Fehlen dieser knieförmigen Abknickung die Deutung dieses Befundes als Variation

der persistierenden Pupillarmembran zulässig wäre, so sehr muß auf der anderen Seite betont werden, daß die Länge der Zapfen und Stränge eine solche ist, daß sie sehr wohl früher an der Hornhaut inseriert haben können. Es würde dann mit der nach hinten rückenden Linse die getrübte pigmentierte Scheibe inkl. der anhaftenden Fäden in die Tiefe gezogen worden sein.

Wenn in diesem Falle eine Hornhauttrübung fehlte, so bedeutet dieses keinen prinzipiellen Einwand gegen die von Peters gegebene Erklärung. Denn es erscheint durchaus nicht unmöglich, daß diese formative Reizung im Irisgewebe auch einmal zustande kommt, ohne daß später erkennbare Veränderungen der Hornhauthinterfläche zu bemerken sind; solche können in hohem Grade in der embryonalen Zeit wohl vorgelegen haben. Jedenfalls dürfte es schwer halten, den vorliegenden Fall auf entzündliche Veränderung zurückzuführen oder Reste der Pupillarmembran anzunehmen.

So eindeutig, wie in den bisher erwähnten Fällen, liegen jedoch die Verhältnisse nicht immer, besonders dann, wenn die Anamnese ergibt, daß in der Kindheit Augenentzündungen vorhanden gewesen sind. Weitere Schwierigkeiten liegen darin begründet, daß in alten Hornhauttrübungen, gleichgültig welcher Herkunft, sehr häufig Gefäße vorhanden sind, denen man einen entzündlichen Ursprung zuzuerkennen geneigt ist und die Anamnese auf eine früher überstandene parenchymatise Keratitis hinweist.

Die Schwierigkeiten, welche hierbei zutage treten, werden sehr deutlich durch einen Fall illustriert, der einen 41jährigen Patienten betrifft. Dieser leidet seit mehr als 10 Jahren an Glaukomanfällen, die durch angestrengte Naharbeit und Eseringebrauch bekämpft werden und nicht durch eine Iridektomie, weil hier eine angeborene Defektbildung in der Gegend des Kammerwinkels vermutet werden muß, wie sie in den Fällen von Peters und von von Hippel durch die anatomische Untersuchung nachgewiesen worden sind. Die Trübung der Hornhauthinterfläche zeigt deutliche Pigmentierung; von dem gelockerten vorderen Irisblatt gehen einzelne feine pigmentierte Fadenbildungen zur vorderen Linsenkapsel herüber. Ferner ist ein deutliches Embryotoxon vorhanden, so daß hier das bekannte Zusammenkommen mehrerer Mißbildungen sehr wahrscheinlich wird. Andererseits weist die Anamnese nach, daß der Vater an Lues gestorben ist und Patient in der Jugend an einer beiderseitigen, fast zur völligen Blindheit führenden Augenentzündung gelitten hat. Ob und in wie weit hier eine Keratitis parenchymatosa syphilitica bei der Entstehung der Hornhauttrübung mitgewirkt hat, läßt sich absolut nicht entscheiden.

Es sei mir gestattet, bei dieser Gelegenheit noch zwei weitere Fälle anzuführen, die sehr deutlich die Schwierigkeiten illustrieren, welche sich der richtigen klinischen Deutung solcher Fälle entgegenstellen.

Der erste Fall betrifft den 27jährigen Patienten Langberg (Pol. Journ. Nr. 1306; 1904) mit folgendem Befund. Ausgeprägter infantiler Habitus bezüglich

Körpergröße und Kopfform. Beide Hornhautdurchmesser sind verkleinert; links 9 mm, rechts 10 mm; die Pupillen bei mittlerer Beleuchtung links 5 mm rechts 4 mm. Im Halbdunkel tritt die Differenz noch deutlicher hervor. Bei Lupenbetrachtung des rechten Auges stellt sich leichte pericorneale Injektion und Tränenträufeln ein, woran Patient öfter zu leiden angibt. Vom Limbus corneae ziehen besonders von oben her eine Reihe feinster Gefäße eine kleine Strecke weit in die Hornhaut hinein, zwischen sich ein leicht getrübtes Gewebe einschließend und dadurch die Hornhaut verkleinernd. Im oberen äußeren Quadranten der Hornhaut, genau dem Pupillarrand entsprechend, zeigt sich eine $1^1/_2$ mm im Durchmesser haltende, fast rundliche leukomatöse Trübung, welche in der Mitte ein dunkles Pünktchen erkennen läßt und die der Hauptsache nach den tieferen Schichten angehört. Das Epithel ist absolut glatt. An der Hinterwand ist die Trübung von einem feinen konzentrischen Ring umgeben, und es sind deutliche Pigmentreste in die Hinterwand eingelagert. Außer dieser Trübung enthält die Hornhaut, dem unteren Pupillarrande entsprechend, eine feine, $^1/_2$ mm im Durchmesser haltende Trübung, die ebenfalls der Hinterwand der Cornea angehört und gleichfalls Pigment enthält. Das Hornhautzentrum zeigt einige hauchige, tiefliegende Trübungen. Von der erst erwähnten stärkeren Trübung aus geht ein aus Irisgewebe bestehender Zapfen in die Tiefe, der deutlich dem vorderen Irisgewebe entspricht und zeltartig mit halbkreisförmiger Insertion auf dem Irisstroma

ausgebreitet ist. Die Richtung des Kegels ist etwas schräg nach vorn, dem Pupillarrand entsprechend. Von der Spitze des Kegels ziehen vereinzelte feine Fäden senkrecht nach unten und inserieren anscheinend in der Gegend des Irisrandes. Das Gefüge dieses, in der Form einer vorderen Synechie erscheinenden Irisgewebes ist ein außerordentlich lockeres, sodaß bei Bewegungen des Auges deutliche Zitterbewegungen eintreten. Die Pupille ist vollkommen rund und reagiert prompt; an ihrem Rand erscheint sie an einzelnen Stellen ausgefranst durch Pigmentklümpchen, die von der Hinterfläche herübergewuchert sind. Genau in der Mitte des Pupillargebietes befindet sich eine nach vorn prominente Pigmentierung, die mit scharfen Grenzen der vorderen Linsenkapsel aufliegt. Irgend welche an Synechienreste erinnernde Pigmentreste fehlen vollständig; das übrige Irisgewebe ist im Bereiche des kleinen Kreises stark prominent und sehr gelockert.

Das linke Auge zeigt am Limbus corneae dieselben Veränderungen. Der Limbus erscheint verbreitert, und die Trübung ist besonders im äußeren Abschnitte so dicht, daß hier ein weißer Ring in der Form eines Gerontoxon in das Pupillargebiet zu ziehen scheint. Die Hornhauttrübungen sind im übrigen zweierlei Art. Zunächst handelt es sich um eine dem oberen Pupillarrand entsprechende leukomatöse Trübung, welche an diesem Auge etwas größer und weniger scharf begrenzt ist als rechts. In den oberen Schichten verästelt sich ein vom Limbus hineinziehendes Gefäß. Das Zentrum erscheint dunkel durch Adhärenz des Irisgewebes,

welches an dieser Stelle breit festhaftend in der Form vorderer Synechien inseriert. Zum Unterschiede gegen rechts ist hier die Iriswand in der Hornhaut festgelötet und damit die Pupille wie bei einem Leukoma adhärens etwas leicht verzogen. Die übrigen Hornhautveränderungen betreffen zunächst eine Trübung, welche im horizontalen Meridian etwas parazentral nach außen gelegen ist und als ein 3 mm langes und $^3/_4$ mm breites Band schräg nach unten innen verläuft. Bei Lupenbetrachtung zeigt sich, daß diese Trübung auch in den vorderen Schichten von bräunlichen Massen durchsetzt ist. Diese Trübung reicht mit ihrem tiefsten Teile, senkrecht durch das Hornhautparenchym hindurch, zapfenförmig in die vordere Kammer hinein. Der Zapfen erscheint bräunlich pigmentiert und enthält einen weißlichen Streifen. Von der Spitze dieses Zapfens reichen zwei feine flockige Fäden in die vordere Kammer, an deren Spitze einige Pigmentklümpchen haften, die sich deutlich in der vorderen Kammer hin und her bewegen. Dem unteren inneren Pupillarrand entsprechend ist eine hauchige Trübung sichtbar, die ebenfalls den tieferen Schichten angehört und an Größe hinter der leukomatösen Trübung zurückbleibt. Dieser Trübung entspricht eine deutliche Auflockerung des Irisgewebes im Bereiche des kleinen Kreises. Das übrige Irisgewebe erscheint besonders im nasalen Teile ebenfalls stark gelockert, geradezu atrophisch, sodaß man hier noch deutlicher als auf dem anderen Auge den Sphinkter Iridis als grauen Kreis scharf abgrenzen kann. Im unteren äußeren

Quadranten ist das Irisgewebe ebenfalls verdickt und enthält im Endpunkt der unteren Trübung nasal eine knötchenartige weiße und temporal eine knötchenartige pigmentierte Masse, deren Farbe mit dem, die Hornhaut enthaltenden Pigment, übereinstimmt, sodaß man den Eindruck gewinnt, als ob hier früher eine Verbindung bestanden habe. Ferner zeigt der Pupillarrand der Iris eine Reihe von Pigmentauswüchsen nach Art des Ectropium uveae congenitum.

Epikrise.

Betrachten wir diesen Fall nach den oben entwickelten Gesichtspunkten, so bestehen hier auf beiden Augen bemerkenswerte Übereinstimmungen, denen gegenüber die Differenzen an Bedeutung erheblich zurücktreten. Der wichtigste Unterschied ist darin gegeben, daß auf der rechten Seite der Pupillarrand in das adhärente Leukom einbezogen ist, welches seinerseits noch Gefäße enthält, während auf der linken Seite eine aus dem vorderen Irisstroma gebildete vordere Synechie in der leukomatösen Trübung der Hornhaut haftet, wobei der Pupillarrand nach allen Seiten frei beweglich ist.

Die Entscheidung der Frage, in wie weit entzündliche Prozesse an allen Veränderungen beteiligt sind, ist in diesem Falle wesentlich schwerer. Soviel aber dürfte feststehen, daß mindestens ebensoviele Gründe für eine Entwickelungsstörung sprechen. Die pigmentierte Trübung der zentralen, tieferen Hornhautpartien, die entsprechenden Auflagerungen auf der

vorderen Linsenkapsel, die ausgesprochene Prominenz und Lockerung des vorderen Irisstromas erinnern außerordentlich an die in unseren früheren Fällen gefundenen Verhältnisse, während das ganze Verhalten der vorderen Synechie am linken Auge ganz auffallend an Fall II erinnert. Die oben gegebene Erklärung, nach welcher die Linse bei ihrem Zurücktreten von dem Irisgewebe, welches der Hornhaut anhaftet, unter Umständen zum Teil mit in die Tiefe gezogen wird, läßt sich auch auf diesen Fall anwenden. Denn auch hier ziehen pigmentierte Stränge von der Hornhauthinterfläche in die Tiefe und inserieren in der Nähe des Irisrandes. Interessant ist dabei das Auftreten von frei in der vorderen Kammer pendelnden Pigmentklümpchen an der Spitze eines solchen augenscheinlich abgerissenen Fadens, und man kann sich leicht vorstellen, daß nach Resorption des dünnen Stieles ein solches Pigmentklümpchen frei in der vorderen Kammer liegen kann, wie es z. B. von Apetz beschrieben ist. Schwierigkeiten bereitet nur der Befund am rechten Auge insofern, als die Adhärenz des Pupillarrandes im Leukom auf vorangegangene Perforation hinweist, umsomehr, als auch noch Gefäße darin verlaufen. Wenn wir uns jedoch der Tatsache erinnern, daß, wie die mikroskopischen Präparate lehren, die Verdünnung der Hornhaut einen sehr hohen Grad erreichen kann, so ist sicherlich die Frage berechtigt, ob in diesem Falle die Perforation nicht durch einen fötalen Entzündungsprozeß entstanden, sondern rein traumatischen Ursprungs ist. Dieser Fall würde dann mit

einer Reihe in der Literatur niedergelegten Fälle übereinstimmen, indem beim Geburtsakte oder auch nach der Geburt ein verhältnismäßig leichtes Trauma genügt, um die Hornhaut an umschriebener Stelle zum Bersten zu bringen. Daß an einer so entstandenen Hornhautnarbe noch nach Jahr und Tag gelegentlich ein Gefäß zu sehen ist, kann dann weiter nicht auffallen.

Ganz ähnliche Schwierigkeiten bietet folgender Fall. Es handelt sich um einen 61jährigen Arbeiter Sperber (Krankengeschichte 1909), der sich auf der Wanderschaft befand und die Klinik aufsuchte, um sich eine Brille verschreiben zu lassen. Aus der Anamnese ergibt sich, daß Patient im Alter von 7 bis 8 Jahren „blind“ gewesen ist, d. h. augenscheinlich an einem skrofulösen Ekzem gelitten hat, und daß Patient während seiner Soldatenzeit von einem Rezidiv heimgesucht wurde. Im übrigen ist Patient angeblich immer gesund gewesen. Bei der Untersuchung erweisen sich beide Augen von normaler Größe und zeigen äußerlich keine Reizerscheinungen. An der linken Hornhaut findet sich ein besonders oben und unten ausgeprägtes Embryotoxon. Bei der Lupendurchleuchtung erkennt man in der Hornhaut parazentral etwas nach unten einige zarte Hornhauttrübungen, welche an 2 Stellen deutlich pigmentiert sind und den tieferen Schichten angehören; die Hornhaut ist im übrigen besonders an den Randpartien vollkommen klar. Die Iriszeichnung ist durchaus unregelmäßig, indem das Balkenwerk kein einheitliches

Gefüge hat. Es ist in der Peripherie stärker entwickelt und im temporalen Teile sehr defekt. Ein kleiner Iriskreis ist im eigentlichen Sinne nicht vorhanden, wohl aber scheint an seiner Stelle das Irisgewebe stark prominent. Im temporalen Teile oben und unten außen ist das Gewebe von der Kuppe des kleinen Iriskreises zapfenförmig herabgezogen und inseriert in einer kleinen grauen Auflagerung auf der vorderen Linsenkapsel. Diese graue Masse steht mit einer grauen membranartigen Substanz in direkter Verbindung, welche den größten Teil des unerweiterten Pupillargebiets bedeckt und bei der ausgiebig erfolgenden Pupillenreaktion mit ihrem Nasalteile von der Linsenkapsel abgedrängt wird, sodaß sie frei in die vordere Kammer hineinragt und beim Nachlassen der Pupillenkontraktion sich wieder mehr der vorderen Linsenkapsel nähert. Bei der auf Scopolamin nicht sehr ausgiebig erfolgenden Erweiterung der Pupille zeigt sich, daß noch an drei anderen Stellen eine weitere Verbindung des Irisrandes mit weißgrauen Auflagerungen auf der Linsenkapsel besteht. Im unteren Teile des Pupillargebiets liegt auf der Linsenkapsel ein feines Pigmentpünktchen, welches fast genau in Form und Größe der an der Hornhauthinterwand befindlichen Trübung entspricht. Sonst findet sich Pigment noch in Form eines feinen fadenförmigen, senkrecht verlaufenden Streifens im temporalen Teile des Pupillargebiets. Die Linse ist im zentralen Teile hauchig getrübt. Veränderungen des Augenhintergrundes sind nicht nachzuweisen. Tension normal.

Rechtes Auge: Deutliches Embryotoxon oben und unten; die periphäre Hornhautpartie klar; im Hornhautzentrum hauchige Trübung mit unscharfen Grenzen von ungefährer Kreisform, die deutlich den tieferen Hornhautschichten angehört und an einer Stelle genau im Zentrum deutliche Pigmentierung zeigt, anscheinend eine der Hornhauthinterfläche angehörige Auflagerung. Die Zeichnung der Iris ist ebenfalls sehr unregelmäßig, indem das Balkenwerk ein sehr unregelmäßiges Gefüge hat; im Kammerwinkel erscheint das vordere Irisblatt stark verdickt. Auch hier ist der kleine Iriskreis ziemlich undeutlich, die ihm entsprechende Irispartie erscheint stark prominent. Im nasalen Teil des Pupillargebietes verläuft ein feines strangartiges Gebilde von grauer Farbe, welches frei in die vordere Kammer schwebend sich in einer Anzahl feinster Fädchen auflöst. Von da, wo die Prominenz in der vorderen Kammer am stärksten ausgesprochen ist, geht ein senkrecht verlaufender Faden zur vorderen Linsenkapsel. Sowohl an der Ansatzstelle des feinen Fadens im oberen Pupillargebiet, als auch an der Umbiegungsstelle und an der unteren Insertion des Fadens sind kleine braune Pigmentmassen ihm eingelagert. Bei Bewegung des Auges macht die Umbiegungsstelle des Fadens inkl. Pigmentkörner deutliche Bewegungen in der vorderen Kammer. Temporal geht vom freien Irisrande und etwas weiter nach unten 1 mm vom Irisrand entfernt ein kleiner Pigmentzapfen frei in die vordere Kammer hinein. Im übrigen ist die Pupille auf Scopolamin erweitert, sodaß die im Zentrum

hauchig getrübte Linse sichtbar wird. Am Augenhintergrund ist nichts nachweisbar. Tension normal.

Epikrise.

Die multiplen hinteren Synechien am linken Auge, die zentralen Hornhauttrübungen beiderseits lassen daran denken, daß sich hier ein entzündlicher Prozeß abgespielt hat, welcher Hornhaut und Iris in Mitleidenschaft gezogen hat. Es könnte sich also hier um eine abgelaufene Keratitis parenchymatosa und Iritis auf tuberkulöser oder luetischer Grundlage gehandelt haben. Denn eine einfache ekzematöse Kerato-Konjunktivitis pflegt nie derartige Erscheinungen an der Iris hervorzurufen, ganz abgesehen davon, daß der Sitz der Hornhauttrübungen dann auch mehr oberflächlicher sein müßte. Nach der Anamnese ist es sehr wahrscheinlich, daß es sich in der Tat um einen ekzematösen Prozeß mit Lichtscheu und den üblichen Reizerscheinungen gehandelt hat. Klarheit ist hierüber jedoch mit Sicherheit nicht zu gewinnen. Auf der anderen Seite sprechen aber gewichtige Momente für das Bestehen von Entwickelungsstörungen. Das beiderseitige Embryotoxon, beiderseitige zentrale Trübungen der hinteren Hornhautschichten mit Auflagerung von kleinen Pigmentinseln sind Erscheinungen, wie sie schon als kongenitale Störungen bekannt geworden sind. Wenn man weiter berücksichtigt, daß der Pigmentierung auf der Hornhauthinterfläche eine gleich große Pigmentierung der linken Linsenvorderfläche entspricht, und daß auf dem rechten

Auge der fadenförmige zum Teil mit Pigmentkörnern besetzte Strang augenscheinlich seine Insertion ebenfalls auf der Hornhauthinterfläche gehabt hat, ferner, daß am linken Auge eine zapfenförmige Umbiegung des vom kleinen Iriskreises stammenden Gewebes auf der vorderen Linsenkapsel stattgefunden hat, so sind damit weitgehende Analoga geschaffen zu den Fällen Apetz und zur Nedden einerseits und von Häberlin andererseits. Es würde sich das Entstehen der Veränderungen mit Leichtigkeit erklären lassen durch die Annahme einer doppelseitigen Defektbildung der Descemetschen Membran, welche ja so oft mit Embryotoxon einhergeht. Die Ausbildung von Fäden, der aus dem kleinen Iriskreise stammende Zapfen mit den eingelegten Pigmentklümpchen und die Pigmentierung der Hornhauthinterfläche finden ihre Erklärung dann darin, daß bei dem Tieferrücken der Linse mesordermales Gewebe an der vorderen Linsenkapsel haften geblieben ist, welches, wie die Fälle von Peters lehren, die Hornhauthinterwand zum Teil überziehen kann. Diese Deutung des Falles würde viel geringere Schwierigkeiten bieten, als die Annahme einer entzündlichen Entstehung, ganz abgesehen davon, daß hier für eine stattgehabte Perforation nicht der geringste Anhalt vorliegt. Bei dem Fehlen der Perforation müßte der Kontakt von Iris und Hornhauthinterfläche durch eine hochgradige Schwellung des Irisgewebes erklärt werden, wie das bei Tuberkulose und Lues ja zweifellos vorkommen kann. Dann bliebe aber immer noch die merkwürdige Tatsache zu erklären, daß z. B.

auf dem rechten Auge alle tuberkulösen Produkte verschwunden sein sollten und nur ein feiner Faden inkl. Pigment übrig bleiben sollte. Lehrt doch die klinische Erfahrung, daß bei so hochgradiger Iritis tuberculosa meistens Sekundärglaukom oder Phtisis bulbi der Endausgang ist. Die gleichen Bedenken würde man gegen die Annahme einer überstandenen Lues erheben müssen, wenn auch nicht zu leugnen ist, daß der Verlauf derartiger Prozesse ein viel milderer sein kann. Die Entscheidung läßt sich im vorliegenden Falle nicht treffen; doch erscheint die Annahme einer Entwickelungsstörung näher liegend als ein entzündlicher Ursprung, wenigstens so weit das rechte Auge in Frage kommt (Fadenbildung), während am linken Auge die entzündliche Erklärung eher Gültigkeit haben könnte.

Wenn somit auch die Schwierigkeiten, manche Fälle richtig zu deuten, sehr große sind, so muß man doch stets die Momente im Auge halten, welche für eine Entwickelungsstörung sprechen und diese sind: Erbliches Auftreten analoger Störungen, gleichzeitiges Vorkommen anderweitiger Mißbildungen im Bereiche desselben oder des anderen Auges, das Fehlen jeglicher Entzündungserscheinungen in der Mehrzahl der bisher anatomisch untersuchten Fälle, die Möglichkeit einer Ruptur der Hornhaut in dem verdünnten Bezirk, die Seltenheit einer angeborenen wirklichen Keratitis parenchymatosa und die Tatsache, daß bisher ein angeborenes ulcus corneae der Hornhautoberfläche überhaupt noch nicht beobachtet wurde; ferner die

Schwierigkeit, dort wo man eine endogene Entzündung annehmen will, den Krankheitsprozeß auf dieselben Ursachen zurückzuführen, welche für parenchymatöse Hornhautentzündungen bei Kindern und Erwachsenen in Frage kommen.

Geht man unter Berücksichtigung aller dieser Momente kritisch vor, so wird die Zahl der Entwickelungsstörungen in Zukunft zweifellos zu ungunsten der foetalen Entzündungsprozesse wesentlich zunehmen.

Aber auch die mikroskopische Untersuchung verlangt strenge kritische Prüfung der Fälle. Welche Vorsicht in der Deutung von Präparaten geboten ist, geht z. B. daraus hervor, daß auch heute noch von Hippel für seinen ersten anatomisch untersuchten Fall von ulcus corneae internum erhebliche entzündliche Veränderungen annimmt, welche Peters in Abrede stellt. Es ist hierbei vor allem die Tatsache zu berücksichtigen, daß im Auge des Neugeborenen, wie Seefelder[20]) mit Recht hervorhebt, Ansammlungen von Rundzellen und größerer Zellreichtum ein normaler Befund sind, und daß die geringfügigsten Reizungen, zu welchen mißgebildete Augen ganz besonders neigen mögen (conf. Fall Langberg u. Sperber), augenscheinlich viel leichter Entzündungserscheinungen hervorrufen als in normalen Augen. Es sollte schon in dieser Hinsicht die moderne Entwickelung der Lehre vom Buphthalmus einen Fingerzeig geben. Während hierbei Reis[21]) noch vor wenigen Jahren die Mitwirkung entzündlicher Vorgänge nicht ausschließen zu können glaubte, herrscht wohl heute allgemein die Annahme vor, daß Seefelder[22])

im Rechte ist, wenn er auf Grund eingehender Untersuchungen den Buphthalmus für das Produkt einer Reihe von Entwickelungsstörungen ohne Mitwirkung von Entzündung ansieht. Deshalb kann ich gewisse Bedenken nicht unterdrücken, daß einige Fälle von angeborenem Leukoma adhaerens, die Seefelder[23]) mitgeteilt hat, wirklich auf entzündlichem Wege entstanden sind. Denn es fand sich in dem einen Fall gleichzeitig Microphthalmus congenitus des anderen Auges, und wenn auch die mikroskopische Untersuchung entzündliche Veränderungen nachweist, so ist keineswegs mit Sicherheit der Beweis geliefert, daß die Entzündung nun auch wirklich Ursache der kongenitalen Veränderungen gewesen ist — ein Einwand, der in den von Hippelschen Fällen von ulcus corneae internum sicherlich zutreffend ist — wenn man die angeblichen Entzündungserscheinungen wirklich als solche gelten läßt. Es fehlt in diesem Falle jeglicher Beweis dafür, daß der Hornhautdefekt entzündlich entstanden ist. Mit Recht hat Peters kürzlich daher hervorgehoben, daß die ganze Lehre vom ulcus corneae internum, soweit es kongenital ist, auf sehr schwachen Füßen steht. Weitere anatomische Untersuchungen müssen lehren, welche Variation von Entwickelungsstörungen im Bereiche der Hornhaut und Iris vorkommen können.

Zum Schlusse sei es mir gestattet, noch auf eine Arbeit hinzuweisen, welche sich mit unserm Gegenstande, wenn auch nicht direkt, beschäftigt. Im Aprilheft der Klin. Monatsbl. für Augenheilkunde behandelt v. Szily (Budapest) die Befunde vom sogenannten

angeborenen akzessorischen Irisgewebe. Er weist mit Recht darauf hin, daß die Mächtigkeit der Zapfenbildung z. B. im Falle Häberlin schon dagegen spreche, daß es sich um Reste der Pupillarmembran handelt. Im übrigen kann der von v. Szily an einem exzidierten Irisstück erhobene Befund ebenso wie der Inhalt seiner Ausführungen nur dazu dienen, den zuerst von Peters 1906 ausgesprochenen Ansichten eine Stütze zu geben. Denn bereits in der damals erschienenen Arbeit hat Peters auf die Störungen in der Entwickelung des vorderen Irisblattes gleichfalls hingewiesen. Hätte v. Szily die Peters'schen Arbeiten über angeborene Defektbildung der Descemetschen Membran und speziell die anatomischen Befunde über aktive Wucherungen des Iris- und Sphinktergewebes berücksichtigt, dann würde für ihn das Rätsel der Entstehung dieser und ähnlicher Mißbildungen doch wohl weniger groß erschienen sein.

Wenn weiterhin Reis in einer Kritik der Peters'schen Monographie über „die angeborenen Fehler und Erkrankungen des Auges" bei dem Kapitel „der angeborenen Hornhauttrübungen" bemerkt, „daß man in Fällen mit so ausgedehnten und komplizierten Veränderungen" eine Entscheidung, ob ulcus corneae internum im Sinne von v. Hippels, oder eine Entwickelungsstörung im Sinne Peters überhaupt nicht treffen lasse, so muß demgegenüber immer wieder darauf hingewiesen werden, daß sich in den Fällen von Peters, besonders in dem im Jahre 1908 mitgeteilten, die Mitwirkung einer Entzündung auf das

allersicherste von der Hand weisen läßt, da die vorgefundenen Veränderungen durchaus eindeutig für eine Entwickelungsstörung sprechen.

Einstweilen bilden die anatomischen Befunde eine feste Stütze für die Annahme, daß es sich bei der Bildung von vorderen und hinteren Synechien vielfach nicht um adhärente Reste der Pupillarmembran, sondern um Teile des vorderen Irisblattes handelt, welche aktiv gewuchert, bei der verspäteten Ausbildung der vorderen Kammer an der Hornhauthinterfläche oder Linsenvorderfläche haften bleiben oder abreißen und zum Teil der späteren Resorption anheim fallen können und die fehlende Differenzierung des Mesoderms in Hornhautgrundsubstanz und Pupillarmembran spielt bei den Fällen von angeborener Synechienbildung und bei der angeborenen Defektbildung der Descemetschen Membran sicherlich die Hauptrolle.

Es ist mir eine angenehme Pflicht, meinem hochverehrten Lehrer, Herrn Professor Dr. Peters, für die Anregung zur Abfassung dieser Arbeit, für die Überlassung des Materials und für die liebenswürdige Unterstützung bei der Abfassung der Arbeit meinen ergebensten Dank auszusprechen.

Tafelerklärung.

Fig. 1 (zu S. 14).

Die weißen Stellen bezeichnen die verbreitesten Anheftungsstellen der vorderen Synechien. Das diese bildende Irisgewebe, welches die vordere Kammer durchziehend an der Hornhauthinterwand inseriert, ist heller gefärbt.

Fig. 2 (zu S. 20).

Die ringförmige weißliche Partie stellt das gelockerte, fast bis zur Hornhauthinterwand reichende Gewebe dar, welches gegen das zurückliegende Irisgewebe weniger stark contrastierte, als es die Zeichnung wiedergiebt.

Fig. 3 (zu S. 26).

In dieser Figur tritt die knieförmige Umbiegung der Zapfen und Fäden nicht so scharf hervor als in Wirklichkeit.

Literatur-Verzeichnis.

1) *von Hippel:* Das Geschwür der Hornhauthinterfläche (ulcus internum corneae). Ein Beitrag zur Kenntnis der angeborenen Hornhauttrübungen sowie des Megalophthalmus und Hydrophthalmus. 3 Bd. der Sammlung zwangl. Abhandlungen aus dem Gebiete der Augenheilkunde. Carl Marhold, Halle a. S. 1900.

2) *Peters:* Über angeborene Defektbildung der Descemetschen Membran. Klin. Monatsbl. für Augenheilkunde 1906. XLIV, Bd. I, S. 25 und 105.

3) *von Hippel:* Über Hydrophthalmus congenitus. v. Graefes Archiv für Ophth., Bd. 44, S. 539.

4) *Terrien:* Opacités congénitales de la cornée: (Soc. d'Anat.) Revue génerale d'Ophth. 1902, p. 358.

5) *Tepljaschin:* Zur pathologischen Anatomie der intrauterinen Augenkrankheiten und insbesondere der angeborenen Hornhauttrübungen. Archiv für Augenheilkunde 1905, S. 318.

6) *Seefelder* und *Wolfrum:* Über eine eigenartige Linsenanomalie (Lentiglobus anterior) bei einem viermonatlichen menschlichen Foetus. v. Graefes Archiv für Ophth. LXV, S. 320.

7) *von Hippel:* Über angeborene Defektbildung der Descemetschen Membran. Klin. Monatsbl. für Augenheilkunde 1906, Bd. II, S. 1.

8) *Peters:* Weitere Beiträge zur Kenntnis der angeborenen Defektbildung der Descemetschen Membran. Klin. Monatsbl. 1908, S. 241.

9) *Seefelder:* Aniridie, eine Entwickelungsstörung der Retina. v. Graefes Archiv für Ophth., Bd. LXX, S. 72.

10) *Wintersteiner:* Membrana pupillaris persistens cum synechia anteriore. v. Graefes Archiv für Ophth. 1903, S. 53.

11) *Gesang:* Über Membrana pupillaris persistens corneae adhaerens. Deutschmanns Beitrag zur praktischen Augenheilkunde 1904, S. 42, Heft 60.

12) *Apetz:* Ein neuer Fall von frei beweglichen Pigmentklümpchen in der vorderen Kammer. Zeitschrift für Augenheilkunde, Bd. IV, S. 593.

13) *zur Nedden:* Ein Fall von angeborener Melanosis corneae in Verbindung mit einem Pigmentnetz in der vorderen Kammer und auf der Iris. Klin. Monatsbl. für Augenheilkunde, XLI, Bd. II, S. 342.

14) *Krukenberg:* Beiderseitige angeborene Melanose der Hornhaut. Klin. Monatsbl. für Augenheilkunde 1899, S. 254.

15) *Stock:* Ein weiterer Beitrag zur doppelseitigen angeborenen Melanose der Cornea. Klin. Monatsbl. für Augenheilkunde 1901, S. 770.

16) *Fleischer:* Eigenartige Irisanomalie. Ophth. Klinik 1907, S. 398.

17) *Hirschberg:* Über langsame Rückbildung der persistierenden Pupillenhaut. Zentralblatt für Augenheilkunde 1904, S. 103.

18) *Häberlin:* Zur Kasuistik der angeborenen Irisanomalien. Archiv für Augenheilkunde, XLVIII, S. 303.

19) *von Hippel:* Membrana pupillaris persistens corneae adhaerens. v. Graefes Archiv für Ophth. 1905, S. 444.

20) *Seefelder:* Zur Lehre von den foetalen Augenentzündungen. v. Graefes Archiv für Ophth., Bd. LXIV, S. 225.

21) *Reis:* Untersuchungen zur pathologischen Anatomie und zur Pathogenese des angeborenen Hydrophthalmus. Archiv für Augenheilkunde, Bd. LX, S. 1.

22) *Seefelder*: Klinische und anatomische Untersuchungen zur Pathologie und Therapie des Hydrophthalmus congenitus. v. Graefes Archiv, Bd. 63, S. 205 und 481.

23) *Seefelder:* Ein anatomischer Beitrag zum Wesen der angeborenen Hornhauttrübungen. Archiv für Augenheilkunde 1906, Bd. LIV, S. 85.

Lebenslauf.

Ich, Fritz Georg Nieder, evangelischer Konfession, wurde am 28. Februar 1883 als Sohn des Gutsbesitzers Friedrich Nieder und seiner Ehefrau Pauline, geb. Witte, zu Tegel geboren. Ich besuchte zuerst die Tegeler Dorfschule, dann die Bürgerschule und das Gymnasium zu Spandau und widmete mich nach bestandenem Abiturienten-Examen dem Studium der Medizin in München, Freiburg und Rostock. Die ärztliche Vorprüfung bestand ich in Freiburg im Oktober 1906, das medizinische Staats-Examen in Rostock im April 1909.